Konstruktion, Funktion und Ästhetik

Rot oder Weiß ? Teil 3

In diesem dreiteiligen Beitrag zeigt Haristos Girinis die Herstellung einer komplexen implantatgetragen Restauration. Der vorliegende dritte Teil befasst sich mit der roten Ästhetik

Autor:

Ztm. Haristos Girinis, Nagold

Indizes:
Ästhetik
Funktion
Implantatprothetik
Rote Ästhetik
Weiße Ästetik

Im letzten Teil haben wir die weiße Ästhetik fertig gestellt, nun folgt die rote Ästhetik. Alle Details wurden zuvor exakt in Wachs modelliert (Abb. 96), um sie danach perfekt in Kuststoff umsetzen zu können. Hier gibt es zwei Möglichkeiten der Gestaltung: Keramik für festsitzende Restaurationen und Kunststoff für die abnehmbare Prothetik. Kunststoff bietet entscheidende Vorteile bei der Pflege und erleichtert eine spätere Reparatur. Bei Arbeiten, die einen vertikalen ginivalen Verlust ausgleichen sollen, stellt Kunststoff eindeutig die einfachere Lösung dar.

Kunststoff – ein lebloses Material?

Die Gestaltung der weißen Ästhetik wird von vielen Zahntechikern gut beherrscht, die rote Ästhetik ist jedoch immer noch ein Stiefkind. Da Kunststoff ein eher lebloses Material ist, müssen wir Zahntechniker ihm mehr Lebendigkeit verleihen. Das ist die eigentliche

Abb. 96

Abb. 97

Schwierigkeit. Zunächst ist es sehr wichtig, alle Details in Wachs zu modellieren, wie etwa den Papillenverlauf, die Wangenbändchen, die Orangenhaut und vieles mehr (Abb. 97). Hierzu bedarf es grundlegender Kenntnisse der Anatomie und Erfahrung mit dem Material. Sind all diese Dinge in Wachs modelliert, so können sie nachher problemlos in Kunststoff umgesetzt werden. Die Situation wird mit einem dünnfließenden Silikon (Abb. 98) aus der Kartusche ausgesprizt, um sowohl im vestibulären als auch im lingualen Bereich auch die winzigsten Detailinformationen zu speichern. Das Silikon wird anschließend mit einem Knetsilikon überdeckt. Nach dem Abziehen des ausgehärteten Vorwalles (Abb. 99 und 100) sollten alle Feinheiten, die wir ins Wachs eingearbeitet haben, im Vorwall wiedergeben werden.

Abb. 98

Abb. 99

Abb. 100

▲ **Abb. 96 Details wurden zuvor exakt in Wachs modelliert**

▲ **Abb. 97 Ein wichtiges Detail: die Orangenhaut**

▲ **Abb. 98 Dünnfließendes Silikon wird aufgespritzt**

▶ **Abb. 99 und 100 Der Vorwall gibt alle Einzelheiten wieder**

Abb. 101

Abb. 102

Abb. 103

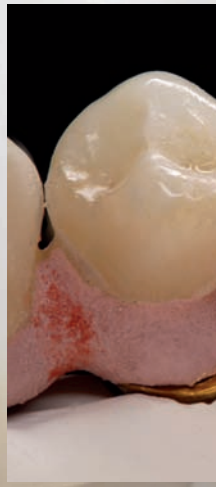

▲ **Abb. 101**
Rötliches Material für die Rote Ästhetik

▲▶ **Abb. 102 und 103**
Der Opaker wird pepudert, die kristalline Oberfläche erzeugt ein natürliches Erscheinungsbild

Die rote Ästhetik

Ästhetik ist immer der Gesamteindruck von rot und weiß. Für die weiße Ästhetik verwenden wir weiße beziehungsweise helle Materialien, für die rote Ästhetik setzen wir rötliches Material ein (Abb. 101).
Um das Gerüst abzudecken, bemalen wir dieses bis zur letzten kleinen Spitze der Papille mit rosafarbenem Opaker, den wir anschließend bepudern (Abb. 102). Dadurch wird die Dispersionsschicht aufgefangen und wir erzeugen eine diffuse, kristalline Oberfläche für ein naturidentisches Erscheinungsbild (Abb. 103). Der Überschuss wird abgepustet (Abb. 104) und dann wird endgehärtet.
Nach dem Aushärten werden mit keramischen Farben feine Äderchen simuliert und mit Opakerflüssigkeit befestigt (Abb. 105 und 106). Durch die Kunststoffanteile entstehen an den Papillen leicht helle Stellen, wodurch ein naturidentisches und kontrastreiches Farbspiel aus der Tiefe erzeugt wird.
Vor der Fertigstellung wird auf dem Präzisonsmodell das Gerüst mit den Sekundärteilen AGC-Cem (Fa. Wieland) verklebt (Abb. 107). Die Verklebung ist ein wichtiger Arbeitsschrit und muss sauber und präzise ausgeführt werden, gut zu erkennen in der Abbildung 108.

Individualisierung

Nun beginnen wir mit dem Individualisieren des Zahnfleisches in Farben rubin, blau, topas und opal weiß von der Firma Merz Dental (Abb. 109). Den Vorwall (Abb. 110) haben wir zweiteilig ge-

▲ **Abb. 104**
Nach dem Aushärten

▲ **Abb. 105 und 106**
Fine Äderchen werden ismuliert und mit Opakerflüssigkeit fixiert

▲ **Abb. 107**
Das Gerüst wird mit den Sekundärteilen verklebt

▲ **Abb. 108**
Saubere Verklebung

staltet, also von bukkal und lingual. Um eine naturidentische Schleimhaut zu erzeugen, müssen wir natürliche Bewegung imitieren. Mit den starren Kunststoffmaterialien ist dies eine wirkliche Herausforderung. Der Bereich der festen Gingiva ist weniger kräftig gefärbt, er ist weißlich und fast anämisch (Abb. 111 bis 114).

Mit dem Pinsel bemalen wir zunächst gezielt den beweglichen Teil der Schleimhaut leicht bläulich und rötlich, im Übergangsbereich zur festen Schleimhaut wird ein wenig gelbliche Farbe eingelegt. In Richtung der festen Schleimhaut wird ein weißer Bereich gepudert. Hier zeigt sich der Vorteil der rauen Haut des Vorwalles, an der das

Abb. 109

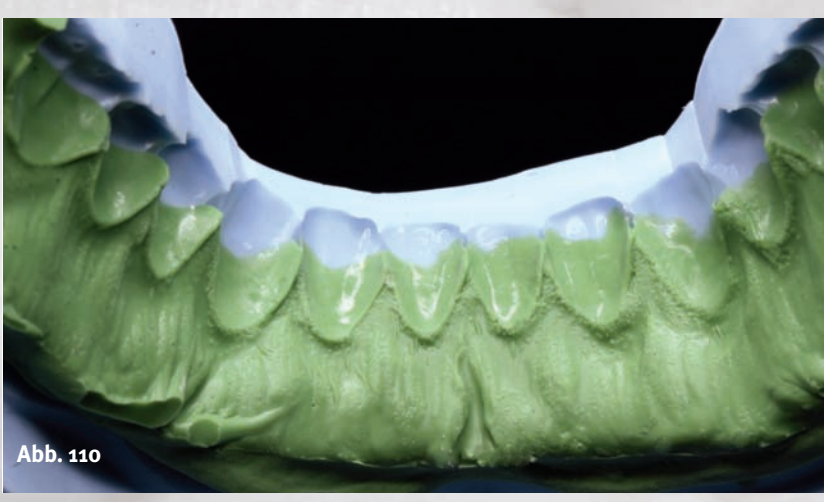
Abb. 110

Abb. 111

Abb. 112

Abb. 113

Abb. 114

▲ **Abb. 109**
Farben zur Idividualisie - rung des Zahnfleisches

▲ **Abb. 110**
Zweiteiliger Vorwall

Kunststoffmaterial hervorragend hängen bleibt (Abb. 115 und 116).
Ein Tipp: Man kann Monomer mit einer Kanüle in eine kleine Flasche füllen und damit die aufgetragenen Anteile leicht befeuchten (Abb. 117); die Polymerisation beginn erst beim Antrag von Monomer.
Zur Kontrolle wird der Vorwall an das Modell und den Kunststoff angelegt, das Ergebnis kann sich sehen lassen: Man sieht alle Farben und auch die Orangenhaut wirkt gut erhalten (Abb. 118 bis 120). Ein Vorteil dieser Technik ist, dass es so keine Bisserhöhung gibt (Abb. 121), lediglich eine minimale Verschiebung. Abschießend wird nochmals im Artikular überprüft um sicher zu gehen, dass funktionell alles in Ordnung ist.

▲ **Abb. 111 bis 114**
Für den beweglichen Teil der Schleimhaut wird bläulich, rötliche Farbe eingelegt, im Übergangsbereich zur festen Schleimhaut ein wenig gelbliche Farbe und in Richtung der festen Schleimhaut wird ein weißer Bereich gepudert



Abb. 115

Abb. 116

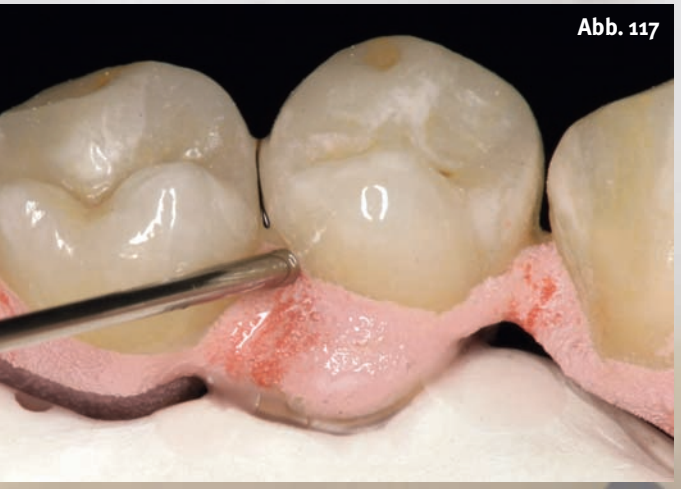
Abb. 117

Abb. 118

Abb. 119

Abb. 120

Ausarbeiten und Finish

Nun beginnen wir mit dem Ausarbeiten (Abb. 122 und 123). Die Septen werden bis zum Kontaktpunkt hin leicht geöffnet, lingual wird mit dem Skalpell die Polymerisationsfahne abgesprengt. Wir arbeiten nicht mit einem Rosenbohrer oder ähnlichem, denn diese Instrumente reißen den Kunststoff zu sehr auf, wodurch dieser dann schwer zu polieren ist.
Nun können wir in die Papille mit Trippelpaste und Bürste (Abb. 124 bis 127) problemlos polieren, ohne befürchten zumüssen, dass die Zähne verletzt oder abpoliert werden.
Nach einer guten Politur schmiegt sich die Kunststoff-Ginigva perfekt an die Zähne an und es keine Ecken und Kanten, an denen sich später Ablagerungen festsetzen können.
Nach der Hochganzpolitur (Abb. 128 bis 130) kommt das Farbspiel, das wir durch Einlegen verschiedener Farben erzeugt haben, gut zur Geltung. Je nach Lichteinfall kann man sehr schön erkennen, was in der Tiefe vor sich geht und wie die einzelnen Effekte wirken (Abb. 131 bis 134).

▲ **Abb. 115 und 116**
Das Material haftet gut am Vorwall

▲ **Abb. 117**
Mit einer Kanüle wird Monomer aufgetragen

▲ **Abb. 118 bis 120**
Die eingelegten Farben und die Orangenhaut werden gut wiedergegeben

Abb. 121

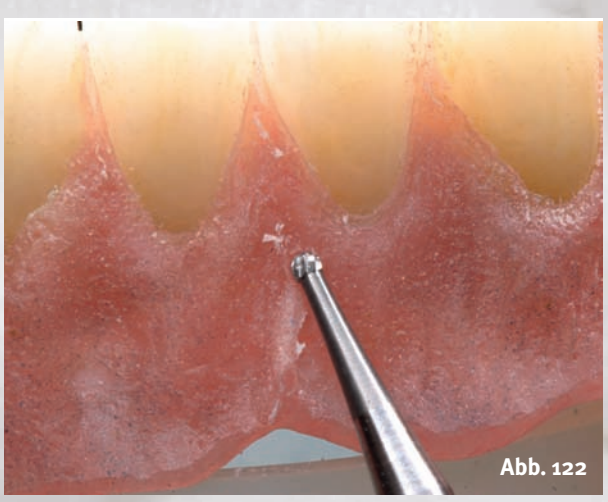
Abb. 122

▲ Abb. 121
Es gibt keine Bisserhöhung

▲ Abb. 122
Die Pressfahne wird abgesprengt

▶ Abb. 123
Die Septen werden geöffnet

Abb. 123

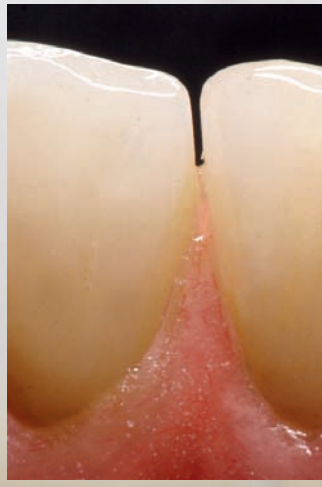

Abb. 124

Abb. 125

▲▶ Abb. 124 bis 127
Die Papillen werden mit Trippelpaste und Bürste poliert

Abb. 126

Abb. 127

Abb. 128

Abb. 129

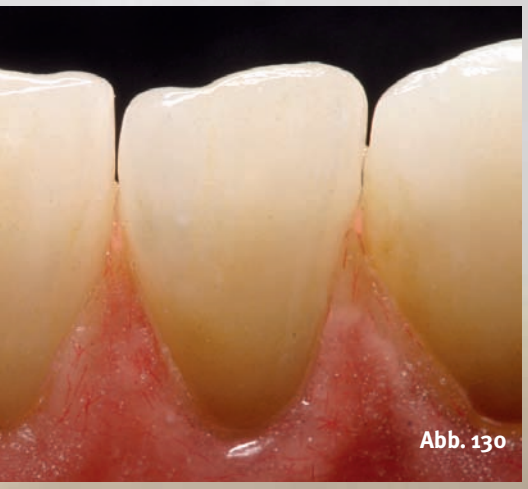
Abb. 130

▲◀ Abb. 128 bis 130
Nach der Hochglanzpolitur kommt das Farbspiel gut zur Geltung. Die Gingiva schmiegt sich perfekt an die Zähne an.

Abb. 131

Abb. 132

Abb. 133

Abb. 134

▲◀ Abb. 131 bis 134
Das Licht bringt die Effekte gut zur Geltung

Abb. 135

Abb. 136

Abb. 137

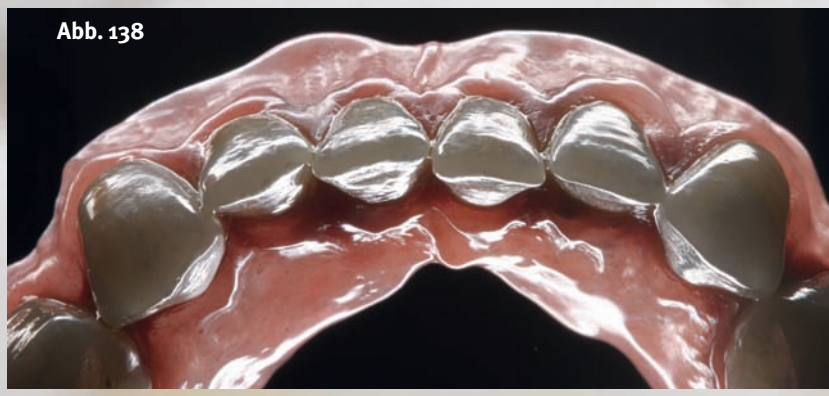
Abb. 138

Abb. 139

▲ **Abb. 137**
Die Rote und die Weisse Ästhetik

▲ **Abb. 138 Die Details zeigen die Arbeit, die dahintersteckt**

◀ **Abb. 139 Für eine gute Reinigung muss der basale Anteil perfekt glatt sein**

▲ **Abb. 135**
Die Durchlichtaufnahme zeigt das tragende Gerüst

▲ **Abb. 136**
Der Patienten sieht die Arbeit als eine Einheit

Die Durchlichtaufnahme zeigt das tragende Gerüst (Abb. 135), das durch die zuvor beschriebenen Arbeitsgänge jedoch vollkommen verschwindet, der Patienten sieht die Arbeit nur als eine Einheit (Abb. 136) .

Schussbetrachtung

Aus verschiedenen Blickwinkeln kann man die rote und weiße Ästhetik eingehend betrachten (Abb. 137). Man erkennt an den herausgearbeiteten Formen und Profilierungen (Abb. 138), was doch für eine große Menge an handwerklicher Arbeit dahinter steckt. Die basale Seite muss perfekt sauber und glatt sein (Abb. 139), damit sie gut zu reinigen und zu pflegen ist. Die Gesamtansicht zeigt eine meisterliche Rekonstruktion „Made in Germany“ (Abb. 140). Zum Abschluss kommt die Arbeit nochmals in den Artikulator (Abb. 141): Es präsentiert sich die Planung vom Set-up über das Wax-up mit allen Änderungen bis zur fertigen Arbeit.

In situ

Der Patient ist schon ganz gespannt, ob die neue Arbeit auch wirklich eine Verbesserung ist (Abb. 142). Durch die Implantation war alles letzendlich keine

Abb. 140

Abb. 141

▲ Abb. 140
Die perfekt polierte Prothese

▲ Abb. 141
Abschlusskontrolle im Artikulator

▶ Abb. 142
Der Patient wartet gespannt auf das Ergebnis

Abb. 142

Abb. 143

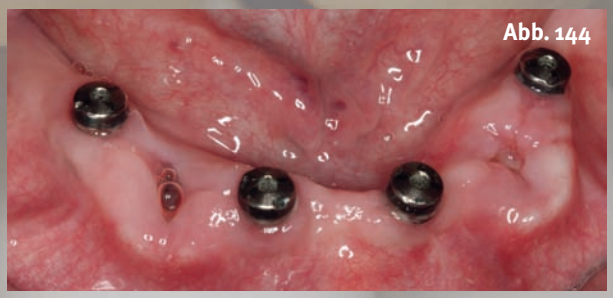
Abb. 144

◀▼ Abb. 143 bis 145 Der Weg von der Ausgangssituation über die Implantation war lang ...

Abb. 145

Kurzgeschichte mehr, er musste sich doch einige Zeit gedulden (Abb. 143 und 144). Mit großer Spannung sahen auch wir der Eingliederung der Restauration entgegen. Haben wir alles Vorhersagbare umgesetzt? Können wir den Patienten zufriedenstellen (Abb. 145 bis 150)? Der Zahnersatz gliedert sich gut in das orale Umfeld ein (Abb. 151). Wir waren positiv überrascht, was man alles in eine so dünne Rekonstruktion einbauen kann. Das Endergebnis ist für

Abb. 146

Abb. 147

Abb. 148

Abb. 149

Abb. 150

Abb. 151

▲▶ **Abb. 146 bis 151**
... aber das Ergebnis zeigt:
Die Geduld hat sich gelohnt


Abb. 152


Abb. 153

Abb. 154

Abb. 155

Abb. 152 bis 155 Der Patien ist rundherum zufrieden und kann endlich seine Zähne wieder zeigen

den Patienten mehr als zufriedenstellend. Endlich kann er wieder seine Zähne zeigen, seine wiederhergestellte Ästhetik und Funktion ermöglichen ihm, wieder voll am Leben teilzunehmen – ein eindeutiger Gewinn an Lebensqualität (Abb. 152 bis 155).

Fazit

Die anfangs gestellte Frage: „Rot oder Weiß?“ kann nun klar beantwortet werden: Es ist ein harmonisches Zusammenspiel vieler Faktoren. Diese Abhandlung hat gezeigt, dass wir erst mit den modernen Materialien in der Lage sind, solch komplexe Arbeiten in dieser Qualität zu erstellen. Unverzichtbar dabei ist natürlich die Kommunikation des Zahntechnikers mit Behandler und Patient.

Der Aufwand, um solch eine Arbeit zu erstellen, ist sehr groß. Dies setzt das nötige Verständnis auf allen Seiten voraus und natürlich auf die finanziellen Möglichkeiten des Patienten. ■

Material

Gips: Fuji Rock White (GC), Supersockler (Picodent)
Zahnfleischmaske: picopoly (Picodent)
Pins: SAM
Kunststoffzähne: Merz Dental
Prothesenkunststoff: Prothetik Color System (Merz Dental)
Implantatsystem: Metalor Dental
Legierung: Galileo (Jensen), Eurogold Supra (Wielad Dental + Technik)
Presskeramik: Wieland Dental + Technik
Steine: TC 4 (Shofu)

Korrespondenzadresse:



Ztm. Haristos Girinis
Marktstr. 28
72202 Nagold
Telefon (0174) 2 47 63 99
E-Mail h.girinis@web.de

Nähere Angaben zum Autor finden Sie unter www.dlonline.de/autoren.