

Buscando lo que perdimos



Caso Clínico

Dra. Dolores C. Martínez Viso

Médico Estomatólogo.

F.E.A. Servicio de Cirugía Maxilofacial del Hospital Universitario
Nuestra Señora de la Candelaria.

Santa Cruz de Tenerife.

La sustitución de las piezas dentarias perdidas ha sido una constante en la historia. Desde tiempos remotos buscamos soluciones a la mutilación dental. Desde la época de los egipcios en la que se encuentra la primera pieza protésica con uniones de ligaduras metálicas a otros dientes, o la incorporación de dientes de terneros o de marfil de elefantes (Imperio romano) hasta la utilización de dientes provenientes de reos ajusticiados (más demanda que oferta) o de dientes de hipopótamos (famosos por el mal olor que desprendían), el ser humano se las ha ingeniado para tratar esta deficiencia.

Nada comparable al progreso técnico y científico que nos han proporcionado los últimos años en los que tenemos la sensación de que todo lo que el ser humano es capaz de imaginar, lo puede realizar. Utilizamos un nuevo lenguaje para nuevas técnicas diagnósticas y terapéuticas: titanio, composites, siliconas, sustitutos de dentina, técnicas CAD-CAM... forman parte de nuestro vocabulario habitual.

Reproducción fiable = éxito

Para buscar la perfección en la rehabilitación oral necesitamos reproducir fielmente las estructuras sobre las que se colocarán las prótesis dentales. La toma de impresión y por tanto la imagen en negativo tiene que ser exacta, sin distorsiones y con límites precisos. Un tratamiento previo de los problemas gingivales, un trato cuidadoso de los márgenes dentales evitando hemorragias en los sulcus (a veces ocasionadas por exceso de trabajo con los hilos retractores) y un material altamente fiable nos dará el éxito.

En todos nuestros casos hemos utilizado cubetas rígidas cerradas, en un solo paso y con un material de impresión con una excepcional resistencia al desgarro. La silicona de adición Aquasil soft putty y **Aquasil Ultra** XLV o LV (vinil-poli-siloxano) con su carácter hidrofílico gracias a la incorporación de los surfactantes nos da la confianza de un índice de reproductibilidad excelente en condiciones de humedad como las que encontramos en el sulcus, y si además realizamos una adecuada retracción gingival evitamos desgarros al reproducir márgenes muy finos.

En nuestra experiencia en la utilización de este tipo de material, hemos conseguido minimizar la presencia de poros, conseguir mayor adaptación, con una captura del detalle y una resistencia al desgarro, con unos límites marginales más precisos.

Caso Clínico:

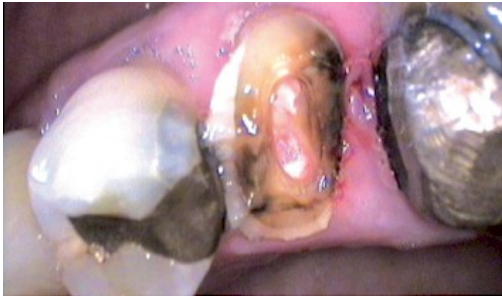

Figura 1. 24 endodonciado, fractura con gran destrucción de corona.

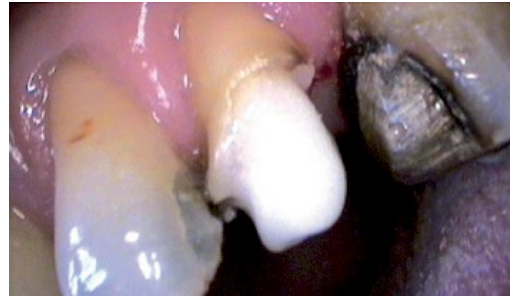

Figura 2. En proceso de reconstrucción con el sistema Core & Post de Dentsply

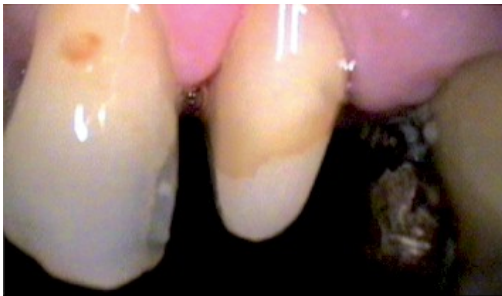

Figura 3. Reconstrucción y tallado del 24

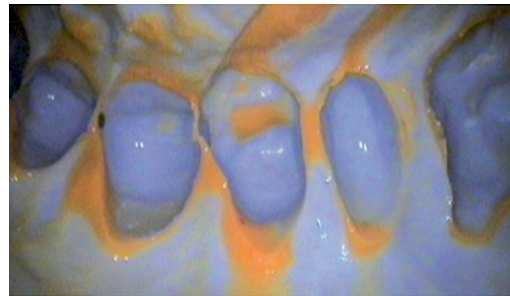


Figura 4. Detalle de la impresión con Aquasil softputty y Aquasil Ultra XLV.

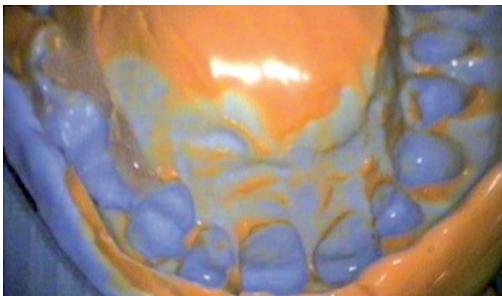

Figura 5. La paciente tenía una prótesis implanto soportada en el 1º cuadrante. Para evitar que nuestro material ejerza una excesiva retención y potencial desgarro en dicha zona, aplicamos en las posibles zonas retentivas "Oli bor" que fotopolimerizamos una vez que es arrastrado en la impresión.

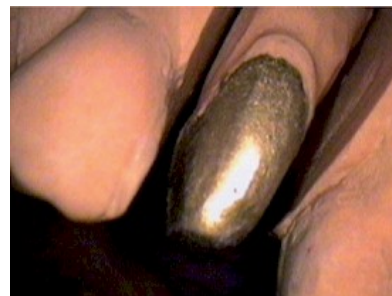

Figura 6. Detalle preparación modelo de laboratorio.

